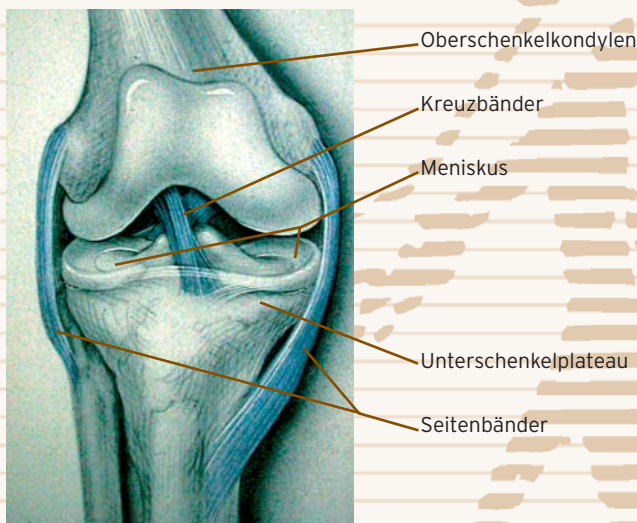


PATIENTENINFORMATION

DAS KÜNSTLICHE KNIEGELENK

Funktion und Aufbau

Das Knie ist kein einfaches Scharniergelenk: Eine komplexe Gleit-/Rollbewegung gewährleistet ein Höchstmaß an Flexibilität, aber auch Stabilität. Die dazu notwendigen beweglichen Verbindungen verschiedenster Knochen werden durch das Zusammenspiel von Muskeln, Sehnen und Bändern unterstützt. Der aus zwei konkaven Flächen bestehende Gelenkkopf (Oberschenkelkondylen), die entsprechend gestaltete Gelenkpfanne (Unterschenkelplateau) und der Gelenkspalt sind von der Gelenkkapsel umgeben. Sie bilden so das eigentliche Kniegelenk, die die bewegliche Verbindung zwischen Ober- und Unterschenkel darstellen. In seiner Bewegung stabilisiert wird das Gelenk von allen Seiten durch Bänder, die Stoßdämpfer zwischen Ober- und Unterschenkel sind die Menisken. Im Gelenk selbst sorgt die in der Gelenkinnenhaut (Synovialis) ständig nachproduzierte Gelenkflüssigkeit zusammen mit dem Gelenkknorpel dafür, dass eine optimale Gleitfähigkeit ohne Reibung erhalten bleibt.



Schematische Darstellung des Kniees mit Innen- und Außenband sowie den Kreuzbändern

Oberschenkel

Der Oberschenkel mündet kniegelenksnah in zwei Walzen (Kondylen), welche den Gelenkkopf bilden. Beim Strecken und Beugen gleiten die Kondylen in der Gelenkpfanne, welche vom Schienbeinplateau gebildet wird. Diese Gleitbewegung verläuft völlig reibungslos, da die Kondylen gleichmäßig mit Knorpel überzogen sind. Bei einer Arthrose (Knorpelverschleiß) ist dieser Knorpel abgenutzt, im fortgeschrittenen Stadium reibt Knochen auf Knochen, was bei fast jeder Bewegung zu Schmerzen führt. Bis heute gibt es keine Möglichkeit, einmal verschlissenen Knorpel wieder nachwachsen zu lassen. Fehlt er weitflächig, so muss über einen Oberflächenersatz (künstliches Kniegelenk) nachgedacht werden.

Schienbein

Das Schienbein (Tibia) besteht aus zwei konkaven Gelenkflächen, welche das Lager für die Kondylen des Oberschen-

kels bilden. Dabei ist außen das Unterschenkelplateau mit dem Wadenbein (Fibula) verbunden.

Kniescheibe

Die Kniescheibe (Patella) ist vor den Oberschenkelkondylen gelegen. Sie ist eingebunden in die Kraftübertragung der äußerst starken vorderseitigen Muskulatur (Quadriceps) auf Knie und Unterschenkel. Wie die Gelenkflächen selbst ist die Patella an ihrer Rückseite von einer Knorpelschicht überzogen. Darüber hinaus erhöht sie die Stabilität des Kniegelenks. Durch einseitige Belastung oder Überbeanspruchung bei bestimmten Sportarten oder Tätigkeiten kann es zu einer chronischen Reizung des Sehnenansatzes der Kniescheibe kommen, dem so genannten Patellaspitzensyndrom. Schwerwiegender sind Verschleißerscheinungen (Arthrose) am Kniescheibenknorpel. Sie können so starke Beschwerden machen, dass ein künstlicher Gelenkersatz notwendig wird.

Verschleiß (Arthrose)


Definitionsgemäß ist die Arthrose eine Verschleißerkrankung der Gelenke. Die Arthrose nimmt vom Knorpelgewebe ihren Ausgang und schließt im späteren Stadium die Gelenkschleimhaut und den Knochen mit ein.

Frühstadium

Ausgangspunkt jeder Arthrose ist eine Läsion im Knorpelüberzug, der sogenannte „Knorpelschaden“. Oft ist dieser Schaden zunächst nur auf eine kleine Fläche begrenzt. Außerdem ist er noch oberflächlich. Im Röntgenbild können schon erste Verdichtungen des Knochens auftauchen. Es handelt sich um Knochenbezirke, die direkt unter dem erkrankten Knorpel liegen.

Knorpel mit Oberflächenläsion

Knochen mit Gefäßen

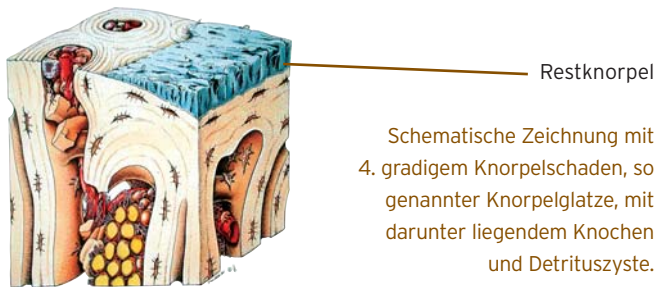


Schematische Darstellung des Knorpels mit 1. gradigem Knorpelschaden und darunter gelegenen subchondralem Knochen.

Spätstadium

Zwischen dem „Frühstadium“ und dem „Spätstadium“ können viele Jahre liegen. Viele Arthrosepatienten befinden sich deshalb in einem Zwischenstadium, das zwischen Früh- und Spätstadium liegt. Im Spätstadium ist der Gelenkknorpel im erkrankten Bereich nicht nur erkrankt und geschädigt, sondern vollständig abgerieben. Hierdurch reibt der jetzt freiliegende Knochen direkt auf dem Knochen der Gegenseite. Im Röntgenbild erkennt man dies daran, dass sich die Knochen fast direkt berühren. Der so genannte Gelenkspalt ist deshalb stark verengt. Auch der Knochen hat sich gegen-

über dem Frühstadium verändert. Er ist wesentlich dichter und härter im Röntgenbild erkennbar. An den Rändern der Gelenke sind große knöcherne Randanbauten entstanden. Diese knöchernen Ausziehungen („Osteophyten“) führen zu einer Verbreiterung des Gelenkes. Der Betroffene stellt fest, dass seine Gelenke größer und klobiger geworden sind. Diese Knochenzacken können sich bei bestimmten Bewegungen auch berühren und weitere Schmerzen auslösen.



Ursachen und Folgen der Arthrose

Die Ursachen der Arthrose führen wie geschildert immer zuerst zu einem Knorpelschaden. Verschiedenste Faktoren können zu einem Knorpelschaden führen. Unfälle, Überlastungen, angeborene Fehlförmigkeiten der Gelenke, Stoffwechselstörungen und vermutlich auch Ernährungsfehler sind die wichtigsten Ursachen.

Die Folgen der Arthrose sind vielen Betroffenen nur zu gut bekannt:

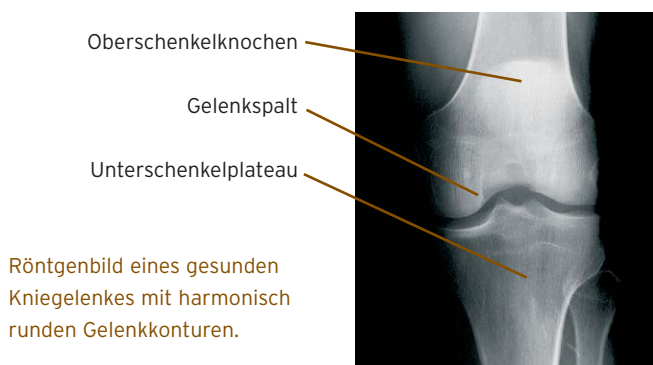
- Schmerzen
- Entzündungsschübe
- Verdickung und Verplumpung
- beginnende Einsteifungen.

Für jedes Gelenk und jedes Stadium können das Ausmaß und die Ausprägung dieser Vorgänge aber sehr verschieden sein.

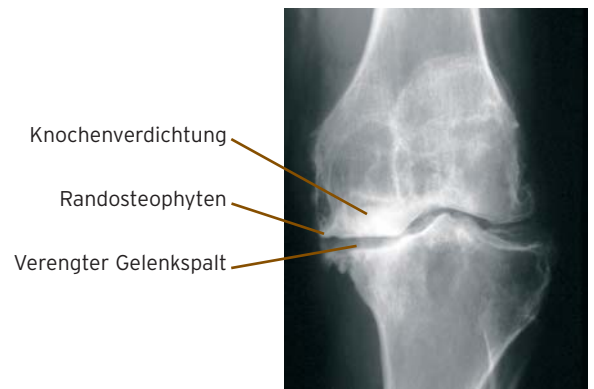
Mit fortschreitender Erkrankung werden die Schmerzen immer schlimmer: Das kommt daher, dass die sich von der Knorpeloberfläche ablösenden Teilchen durch das Gelenk wandern. Zudem produziert die Gelenkinnenhaut mehr Gelenkflüssigkeit als abtransportiert werden kann. Die Schmierung des Gelenks funktioniert nicht mehr richtig, und es kann zu einer Schmerzempfindungen kommen, die oftmals denen eines beschädigten Meniskus sehr gleichen können. Manchmal steht aber weniger der Schmerz als vielmehr die Bewegungseinschränkung im Vordergrund, z.B. Schwierigkeiten des Patienten, ins Auto einzusteigen oder beim Bücken.

Wann ist ein künstliches Gelenk notwendig?

Ein künstlicher Gelenkersatz ist dann erforderlich, wenn die Zerstörung des Knies so groß ist, dass gelenkerhaltende



Eingriffe wie z.B. eine Kniegelenksspiegelung oder eine Achsumstellung nicht mehr sinnvoll sind. Der Verschleiß übersteigt das altersgemäße Maß und führt zu Schmerzen und Bewegungseinschränkungen. Nachtschmerz und Beeinträchtigungen im Alltag schränken den an Arthrose erkrankten Patienten stark ein. Selbst kürzere Wegstrecken können nur mit Mühe bewältigt werden.



Röntgenbild eines Arthroseknies mit Randanbauten, Knochenverdichtung und Gelenkspaltverschmälerung.

Der künstliche Gelenkersatz

In den letzten 20 Jahren haben sich die Ergebnisse von künstlichen Kniegelenken wesentlich verbessert. Sowohl bei den Materialien als auch in der OP-Technik gibt es erhebliche Fortschritte. Erfahrene Operateure, die seit mehr als zehn Jahren mit Knieendoprothesen arbeiten, erwarten Sie in der Praxisklinik Orthopädie Aachen.

Künstliche Kniegelenke sind sinnvoll bei anderweitig nicht behebbaren schweren Knorpelschäden. Je nach Ausmaß der Schädigung kommen unterschiedliche Prothesentypen in Frage.

Die arthroskopisch assistierte, minimal-invasive Schlittenprothese (UniCAP)

Die Versorgung von Patienten mit umschriebenen tief reichenden dritt-viertgradigen Knorpel-Defekten (zwischen dem 40. und 60. Lebensjahr) stellt eine große Herausforderung dar, insbesondere wenn vorangegangene biologische Verfahren zur Wiederherstellung der Gelenkoberfläche zu keiner Beschwerdelinderung und verbesserten Gelenkfunktion geführt haben.

Um die frühzeitige Implantation einer Gelenk-Endoprothese oder eine herkömmliche Schlittenprothese zu vermeiden, bietet sich in besonderen Fällen die lokale Versorgung von Knorpel-Defekten mit einem metallischen Gelenkflächen-Teilersatz an. An der Unterschenkel-Gelenkfläche wird der lokale Knorpeldefekt unter arthroskopischer Kontrolle mit einem Kunststoffimplantat versorgt, welches einzementiert wird. Am Femur (Oberschenkel) besteht dieses aus einer Metalloberfläche, welche an die jeweilige Gelenkflächen-Krümmung angepasst und an der Oberschenkelrolle zementfrei eingesetzt werden kann.

Dieses Implantat findet keine Anwendung bei diffusen Knorpel-Schäden des Gelenks, akute und chronisch entzündliche Gelenkerkrankungen sowie Instabilitäten und/oder größeren Achsfehlstellungen. Die Nachbehandlung umfasst eine 3-4 wöchige Teilbelastung an Unterarmgehstützen, anschließend kann zur Vollbelastung übergegangen werden.

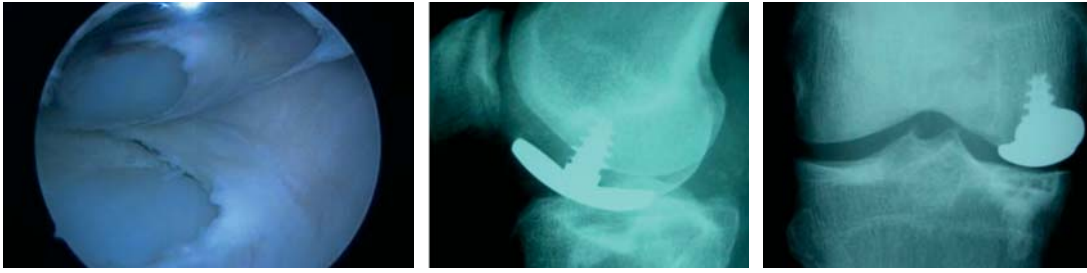


Abb. Arthroskopischer Blick ins Gelenk mit Unicaprothese, Röntgenbild mit Unicap

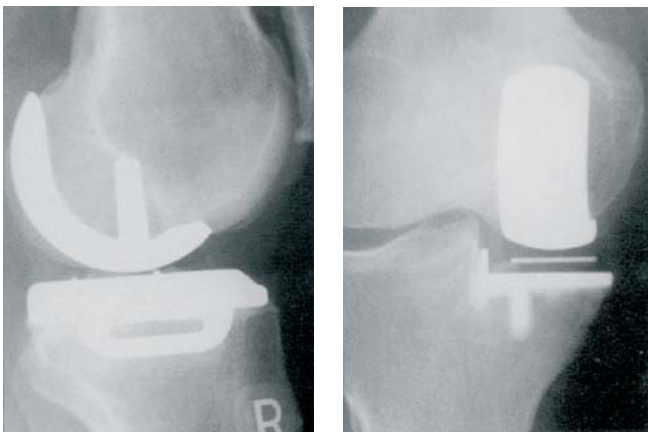
Einseitige Schlittenprothese

Der Verschleiß ist auf eine Seite, meist die Innenseite des Kniegelenkes, begrenzt. Man nennt diesen Zustand einseitige Arthrose eines Knie-Kompartimentes. Das restliche Kniegelenk sollte gesund sein.

Operativ werden Knorpel und gelenknaher Knochen auf der Innenseite des Kniegelenkes ersetzt. Stattdessen werden zwei Metallkuven eingesetzt. Zwischen den Kuven liegt eine Kunststoffscheibe (Abb.). Eine Besonderheit ist die Möglichkeit der minimalinvasiven Implantation der Prothese ohne Muskeldurchtrennung. Somit ist eine rasche Rehabilitation möglich, da Vollbelastung schmerzorientiert wenige Wochen nach der Operation erlaubt werden kann.

Oberflächenersatz (oder Doppelschlittenprothese oder bikondyläre Knieprothese)

Der Verschleiß des Kniegelenkes betrifft hier zwei oder alle drei Kompartimente des Kniegelenkes. Wegen der starken Arthrose des gesamten Gelenkes müssen alle Anteile des Kniegelenkes ersetzt werden. Der äußere und innere Gelenkanteil, das Gleitlager der Kniescheibe und eventuell auch die Kniescheibenrückfläche werden durch Metallkuven bzw. Kunststoffanteile ersetzt (Oberflächenersatz des Kniegelenkes). Ca. 90% der bei uns eingebauten Knieprothesen sind Oberflächenersatzprothesen, da zumeist doch alle Kniekompartimente von der Arthrose betroffen sind. Die zunehmende schmerzorientierte Vollbelastung ist ab der dritten Woche nach der Operation erlaubt.

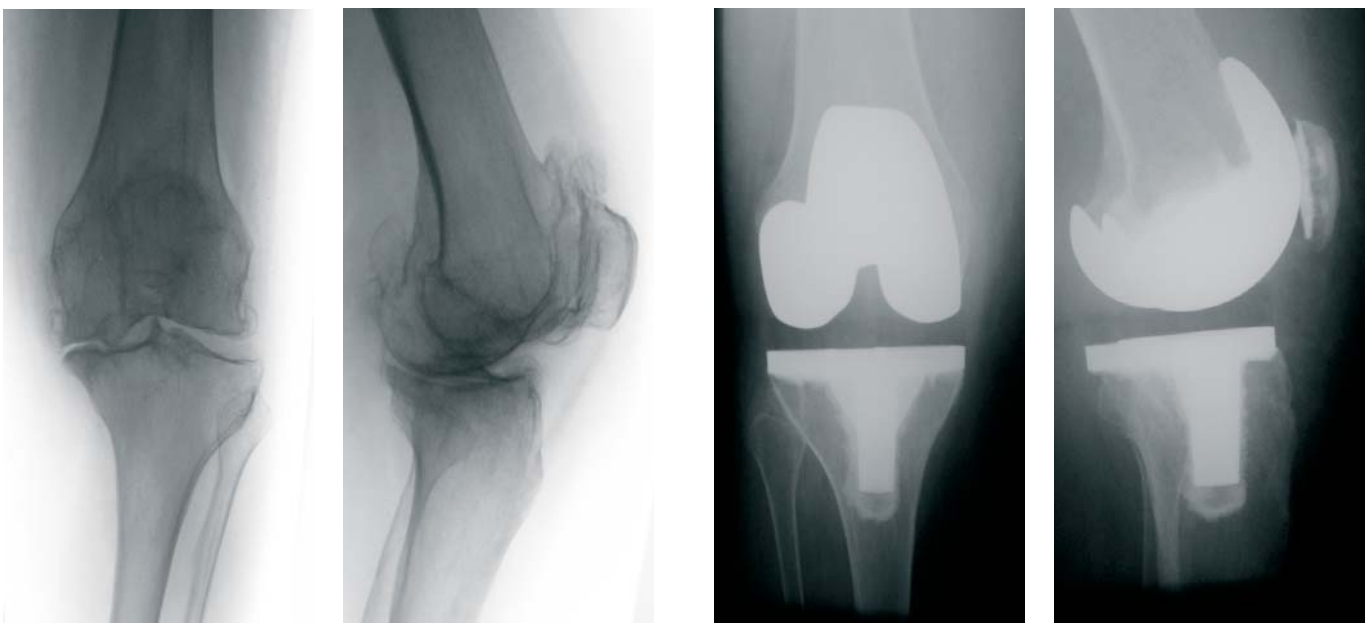


Röntgenbilder einer regelrecht implantierten Schlittenprothese.

Geführte (halb- oder voll geführte) Knieprothese

Wenn außer der schweren Arthrose oder bei Wechseloperationen der Kapsel/ Bandapparat zerstört oder insuffizient geworden ist, so ist mit einer Doppelschlittenprothese keine gute Funktion mehr zu erreichen. Mit zusätzlichem Schaden der Bänder des Kniegelenkes ist die Verbindung (Koppelung) zwischen dem Oberschenkel- und dem Unterschenkelanteil der Prothese, z.B. durch spezielle Scharniergelenke, sinnvoll. Hierdurch wird eine gute Beweglichkeit bei voller Belastbarkeit und Stabilität erreicht.

Hinsichtlich der Mobilisation können auch diese Knieprothesen ab der dritten Woche nach der Operation belastet werden.



Röntgenbilder eines Kniegelenkes vor und nach Knieprothesen-Implantation. In den rechten beiden Bildern erkennt man gut die Überkronung der Gelenkflächen, deren Metallflächen wieder harmonisch glatt sind.

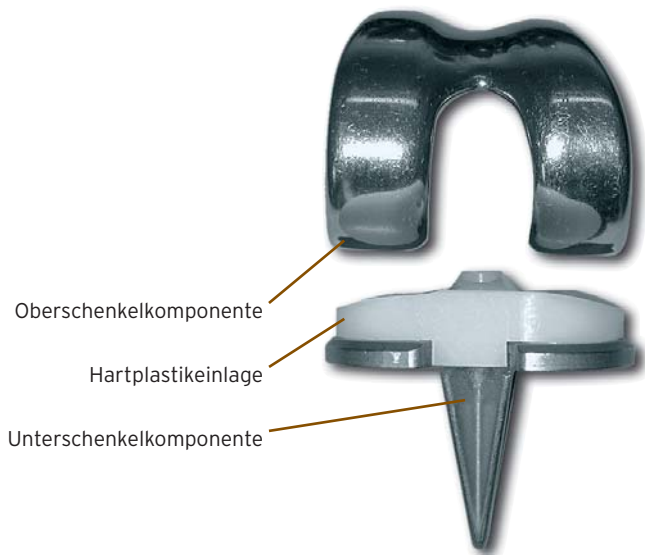


Bild eines Oberflächenersatzes mit dem typischen Aufbau: Oberschenkelkomponente, Hartplastikschaale, Unterschenkelkomponente.

Die Operation

In Teil- oder Vollnarkose wird bei einer Operationszeit zwischen 60 und 100 Minuten das künstliche Kniegelenk eingebaut. Der Zugang zum Gelenk erfolgt an der Vorderseite des Kniegelenkes, danach wird die Kniescheibe mit dem Streckapparat zur Seite gehalten, so dass alle Teile des Kniegelenkes sichtbar sind. Dieser Zugang gilt für alle drei Kniegelenksprothesenarten.

Für die Festlegung des erforderlichen Ersatzes ist die Zerstörung der verschiedenen Gelenkanteile entscheidend. Der Knochen wird unter Zuhilfenahme verschiedener Schnittlehren mit der Säge so vorbereitet, dass die entsprechende Prothese gut aufsitzen kann. Zudem werden Aussparungen für Verankerungszapfen in den Knochen gebohrt. Danach wird mit einer Probeprothese der exakte Sitz und die Kniefunktion überprüft. Es folgt die Implantation der Originalprothese im Knochen. Am Knie hat sich die Zementfixation bewährt.

Nachbehandlung

Der Erfolg der Operation und die Haltbarkeit des neuen Kniegelenkes hängen sowohl von der Nachbehandlung wie vom Verhalten des Patienten ab. Im Krankenhaus lernen die Patienten mit Hilfe der Krankengymnastin das Gelenk wieder zu benutzen und zu bewegen. Die erlernten Übungen sollten später von Ihnen selbstständig durchgeführt werden.

Sport nach Knieprothese

Gemäßigte sportliche Aktivitäten dienen der Schmerzfreiheit und verbesserter Bewegungs- und Lauffähigkeit. Ziel ist es, dem Patienten zu einem, seinem Alter entsprechend aktiven Leben zu verhelfen. Untersuchungen zeigen positive Auswirkungen einer regelmäßig und moderat betriebenen sportlichen Betätigung auf die Lebensdauer einer Endoprothese, aber auch der Patienten. Als besondere Sportarten haben sich Radfahren (Hometrainer) und Schwimmsportarten bewährt. Beispielsweise hilft Wassergymnastik gut bei den Bewegungsübungen und bei der Vermeidung von narbigen Verziehungen.



Dr. med. Dipl. Ing. Friedhelm Schmitz

Arzt für Orthopädie, Sportmedizin, physikalische Therapie, AGA-Instruktor, arthroskopische Chirurgie



Dr. med. B.Sc. Matthias Weeg

Arzt für Orthopädie, Rheumatologie



Dr. med. Bernhard Fuß

Arzt für Orthopädie und Unfallchirurgie, Sportmedizin, zertifizierter Fußchirurg (DAF), H-Arzt der Berufsgenossenschaft, Chirotherapie



Dr. med. Ansgar Ilg

Arzt für Orthopädie, Spezielle Orthopädische Chirurgie



Prof. Dr. med. Christof Rader

Arzt für Orthopädie und Unfallchirurgie, Spezielle Orthopädische Chirurgie, Physikalische Therapie und Balneologie, Chirotherapie, Sportmedizin

Praxisklinik Orthopädie

Franziskushospital
Sanatoriumstraße 10
D-52064 Aachen
Telefon 0241/44888
Telefax 0241/44822
kontakt@praxisklinikorthopaedie.de
www.praxisklinikorthopaedie.de